

Afwijkingen AC-gewricht

Gewricht tussen sleutelbeen en
schouderblad

Naar het ziekenhuis? Lees eerst de informatie op www.asz.nl/brmo.

**albert
schweitzer**

Inleiding

Uw orthopeed heeft verteld dat het acromio-claviculaire gewricht in uw schouder versleten of beschadigd is. Dit gewricht wordt afgekort tot AC-gewricht.

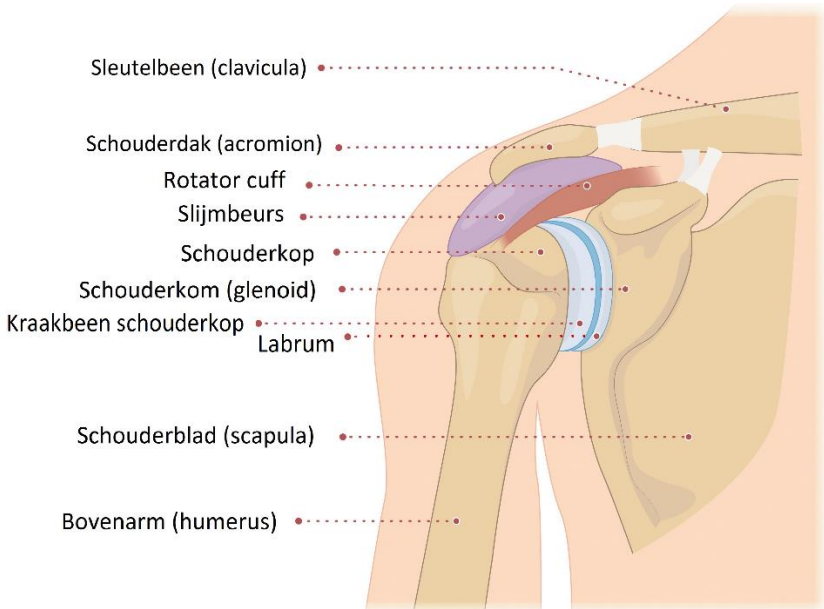
In deze folder leest u welke afwijkingen er aan het AC-gewricht kunnen ontstaan en hoe deze behandeld kunnen worden. Aan het einde van de folder vindt u praktische informatie.

Wij vinden het belangrijk dat u goed en volledig geïnformeerd wordt. Heeft u na het lezen van de informatie nog vragen, dan kunt u natuurlijk contact met ons opnemen.

Team Orthopedisch Centrum Albert Schweitzer ziekenhuis

De gezonde schouder

Het schoudergewricht wordt gevormd door de kop van de bovenarm (humerus) en het kommetje (glenoid) dat onderdeel uitmaakt van het schouderblad (scapula). De botuiteinden in het gewricht zijn bedekt met een laag kraakbeen van ongeveer 2 mm. Deze laag is glad en elastisch zodat de kop soepel in de kom kan bewegen. Op en rondom het kommetje bevindt zich een kraakbeenring (labrum). Dit zorgt voor stabiliteit van het gewricht. Aan de bovenzijde van het kommetje hecht de lange kop van de biceps pees aan.



Afbeelding 1: Het schoudergewricht.

Daarnaast is het gewricht omgeven door een kapsel waaroverheen andere spieren en pezen lopen. Deze vier pezen worden de 'rotator cuff' genoemd. De rotator cuff bestaat uit de suprapinatus, infraspinatus, teres minor en subscapularis pezen.

Ze dragen bij aan het bewegen van het gewricht en daarnaast aan de stabiliteit tijdens het bewegen.

Boven de schouderkop en pezen zit het schouderdak (acromion) met daartussen een slijmbeurs. De slijmbeurs zorgt ervoor dat de pezen soepel kunnen bewegen. Tot slot vormt het schouderdak nog een gewrichtje met het sleutelbeen (clavicula). Dit gewricht wordt het acromio-claviculaire gewricht genoemd.

Afwijkingen AC-gewricht

Het acromio-claviculaire gewricht kan door verschillende oorzaken beschadigd of versleten raken. Door slijtage (artrose) of door een ongeval. Ook kan er door overbelasting een chronische ontsteking van het slijmvlies van het gewricht ontstaan. Bij het bewegen van de schouder kan dan door wrijving tussen het uiteinde van het sleutelbeen en het schouderdak pijn ontstaan.

Het stellen van de diagnose

De diagnose wordt gesteld door een combinatie van uw verhaal, lichamelijk onderzoek en eventueel aanvullende onderzoeken van de schouder. Naast een gewone röntgenfoto kunnen met name een echo en diagnostische injectie van toegevoegde waarde zijn.

Mogelijke behandelingen

Er zijn verschillende behandelingen mogelijk om de pijn van het AC-gewricht te behandelen.

- Medicijnen: ontstekingsremmende pijnstillers (NSAID's), zoals diclofenac of ibuprofen.
- Fysiotherapie: de fysiotherapeut kan met gerichte oefeningen proberen om de spieren rondom het schoudergewricht te versterken en de aansturing en coördinatie te verbeteren.

- Injectie met corticosteroïden in het AC-gewricht: een combinatie van een pijnstillertje en ontstekingsremmer. Meer informatie hierover kunt u lezen in de betreffende folder. De injectie kan ook mede gebruikt worden om de diagnose te bevestigen.
- Operatie: als de eerder genoemde behandelingen u niet voldoende helpen, is een operatie mogelijk. Via een kijkoperatie of via een open operatie kan dan een stukje van het uiteinde van het sleutelbeen worden verwijderd. Deze operatie wordt een laterale (= uiteinde) clavicula (= sleutelbeen) resectie (= weghalen) genoemd. Hierdoor ontstaat er meer ruimte tussen het sleutelbeen en het schouderdak tijdens het bewegen van de schouder. Ook wordt wrijving tussen het uiteinde van het sleutelbeen en het schouderdak hiermee voorkomen.

Tot slot

Heeft u na het lezen van de folder nog vragen? Bel dan gerust naar de polikliniek van het Orthopedisch centrum Albert Schweitzer ziekenhuis. Wij beantwoorden uw vragen graag.

De polikliniek Orthopedie is bereikbaar van maandag tot en met vrijdag van 08.00 - 16.30 uur, tel. (078) 652 32 70.

Locaties Albert Schweitzer ziekenhuis

- Locatie Dordwijk,
Albert Schweitzerplaats 25, 3318 AT Dordrecht
- Locatie Zwijndrecht,
Langeweg 336, 3331 LZ Zwijndrecht
- Locatie Sliedrecht,
Stationspark 401, 3364 DA Sliedrecht

Geef hier uw mening over deze folder: www.asz.nl/foldertest/

Albert Schweitzer ziekenhuis
pavo 1735
december 2021