

Verlamming van de derde hersenzenuw

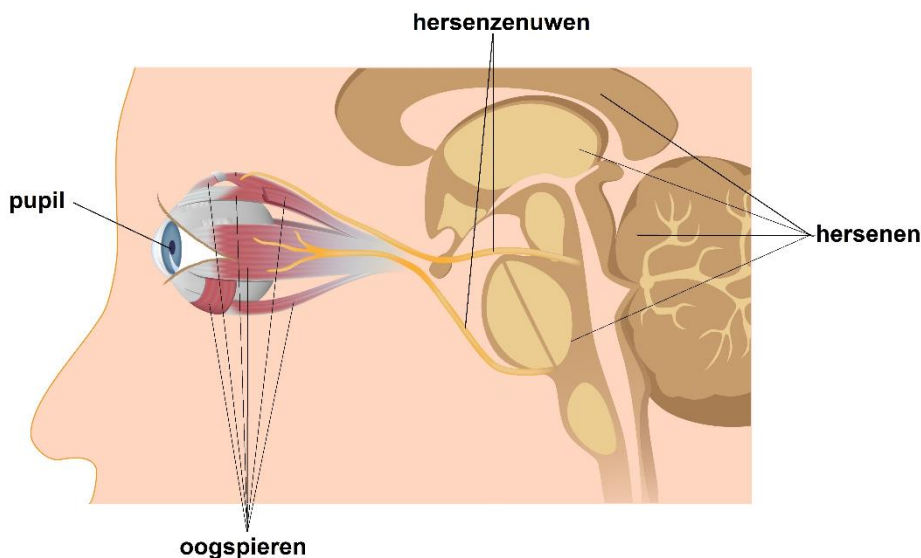
Naar het ziekenhuis? Lees eerst de informatie op www.asz.nl/brmo.

**albert
schweitzer**

Inleiding

Elk oog heeft zes uitwendige spieren die ervoor zorgen dat het oog in alle mogelijke richtingen kan bewegen. Iedere oogspier heeft zijn eigen functie. De oogspieren worden aangestuurd vanuit de hersenen, door drie verschillende hersenzenuwen (zie afb. 1), te weten: de derde hersenzenuw, de vierde hersenzenuw en de zesde hersenzenuw. Wanneer één van deze hersenzenuwen minder of geen informatie doorgeeft aan de oogspier(en), heeft dit gevolgen voor de beweeglijkheid van het oog en voor de oogstand.

In deze folder gaan we in op de verlamming van de derde hersenzenuw. Zo leest u onder andere wat de gevolgen daarvan zijn, wat mogelijke oorzaken zijn en welke behandelingen er zijn.



Afbeelding 1: Het oog met de oogspieren en de hersenzenuwen

De derde hersenzenuw

De derde hersenzenuw stuurt per oog maar liefst zeven spieren aan, namelijk: één spier die het bovenooglid aanstuurt, twee spieren die de pupil aansturen en vier spieren die zorgen voor de beweeglijkheid van het oog.

Verschijnselen bij een verlamming

Wanneer deze zenuw verlamd is, krijgen de spieren geen of onvoldoende informatie door vanuit de hersenen. Hierdoor hebben deze spieren een verminderde werking. Afhankelijk van de mate van de verlamming zal de beweeglijkheid van het oog in meer of mindere mate verminderd zijn. Gevolg hiervan is dat het oog niet optimaal kan bewegen, het bovenooglid gaat hangen en de pupil niet optimaal kan werken. Een verlamming van de derde hersenzenuw kan zowel aan één oog als aan beide ogen voorkomen.

De derde hersenzenuw heeft twee aftakkingen; de bovenste en de onderste tak. Het kan zijn dat niet de gehele zenuw verlamd raakt, maar alleen de onderste of bovenste tak, waardoor alleen de daarbij horende spieren een verminderde werking krijgen. Ook komt het voor dat slechts één oogspier een verminderde werking heeft, terwijl de andere spieren normaal functioneren.

De belangrijkste verschijnselen bij een verlamming van de derde hersenzenuw zijn:

- Een hangend ooglid.
- Afwijkende oogstand met dubbelzien.
- Slechte beweeglijkheid van het oog.
- Wijde pupil en soms slechter zien.

Hangend ooglid

Bij een totale verlamming van de derde hersenzenuw is een hangend bovenooglid vaak het meest opvallend. Dit verhuult soms de andere verschijnselen, aangezien het oog niet meer zichtbaar is.

Afwijkende oogstand met dubbelzien

Het oog staat meestal naar buiten en iets omlaag, aangezien van de zes oogspieren er nog maar twee werken (alleen de spieren die niet door de derde hersenzenuw worden aangestuurd). Als het ooglid niet over uw pupil hangt, heeft de patiënt last van dubbelzien. De mate van hinder van het dubbelzien hangt af van:

- De mate van het hangende bovenooglid
- De mate van de verlamming van de oogspieren
- De onderlinge afstand tussen de dubbelbeelden
- De gezichtsscherpte van beide ogen
- Het vermogen van de hersenen om het dubbelbeeld te corrigeren

Dit is per patiënt verschillend.

Slechte beweeglijkheid van het oog

Het oog kan niet of niet goed naar binnen (naar de neus) draaien. Ook is de beweging naar boven en in mindere mate naar beneden verminderd. Het dubbelzien is daardoor erg wisselend in verschillende blikrichtingen.

Wijde pupil

De spieren die zorgen voor vernauwing van de pupil bij licht werken door een verlamming van de derde hersenzenuw ook niet goed. Het gevolg is een wijde en 'lichtstijve' pupil. Dit kan overgevoeligheid voor licht veroorzaken en een wazig beeld geven, vooral op korte afstand.

Wat zijn de oorzaken?

Een verlamming van de derde hersenzenuw is meestal verworven en zelden aangeboren. Een verworven verlamming van de derde hersenzenuw kan verschillende oorzaken hebben.

Mogelijke oorzaken zijn suikerziekte, hoge bloeddruk, een ongeval, virale infecties, problemen met de doorbloeding of een combinatie van deze factoren.

Een 'ruimte-innemend' proces in de hersenen, bijvoorbeeld een bloeding of een tumor is zelden de oorzaak van het probleem. Zo nodig wordt de patiënt voor verder onderzoek verwezen naar een neuroloog of internist.

Het komt voor dat, ondanks uitgebreid onderzoek, de oorzaak van het ontstaan van een oogspierverlamming niet kan worden vastgesteld.

Wat zijn de vooruitzichten?

Het is belangrijk dat naar de oorzaak van de oogspierverlamming wordt gezocht en dat deze oorzaak eerst wordt behandeld.

Afhankelijk van de oorzaak van de verlamming kan er spontaan herstel optreden. Dit herstel vindt meestal binnen zes maanden plaats. In veel gevallen keren de oogspierfuncties volledig terug.

Het komt voor dat er geen of slechts gedeeltelijk herstel van de oogspierfuncties optreedt. Indien de spierfuncties herstellen, zal ook het dubbelzien minder worden of geheel verdwijnen.

Bij een aangeboren verlamming is geen herstel te verwachten.

De behandeling

Behandeling is nodig als een patiënt veel last houdt van dubbelzien, een storende oogstand of het hangende ooglid. Behandeling kan bestaan uit het dragen van een prismabril (alleen bij een kleine afwijking) en/of een operatie aan de oogspieren.

Om spontaan herstel de gelegenheid te bieden, moet er minimaal een half jaar worden gewacht voordat een eventuele prismabril wordt voorgeschreven of er een oogspieroperatie kan plaatsvinden. Ook moet de afwijking stabiel zijn voordat er geopereerd kan worden.

Prisma

Bij een kleine afwijking kan een prismacorrectie een oplossing bieden. Een prisma is een speciaal brillenglas dat het beeld verplaatst en zo de dubbelbeelden op elkaar kan zetten tot een enkel beeld. Prisma's zijn in verschillende sterktes verkrijgbaar. Om te bepalen welk prisma voor de patiënt het meest geschikt is, wordt er vaak eerst een 'plakprisma' (fresnel) op de bril geplakt. Staat de prismasterkte eenmaal vast, dan kan de opticien het prisma met deze sterkte in het brillenglas verwerken.

Oogspieroperatie

Is de afwijking te groot voor correctie met een prisma, dan kan een oogspieroperatie overwogen worden. Het doel van deze operatie is om de oogstandsafwijking te verkleinen en de balans tussen de oogspieren te verbeteren. Hierdoor wordt het makkelijker om de dubbelbeelden weer tot één beeld te versmelten.

De beweeglijkheid van het oog zal waarschijnlijk ook na een operatie verminderd blijven. Het komt dus geregeld voor dat u na een oogspiercorrectie nog een dubbelbeeld waarneemt. Is er na de operatie toch nog hinderlijk dubbelzien bij recht vooruit kijken, dan kan ook hier een prismacorrectie mogelijk verbetering geven. Soms is de samenwerking tussen de ogen zo ernstig verstoord, dat het zelfs met een prisma niet mogelijk is de beelden enkel te krijgen.

Bij een aangeboren verlamming heeft een oogspieroperatie alleen als doel het verkleinen van de oogstandsafwijkingen en daarmee een cosmetische verbetering van de oogstand.

Ooglidcorrectie

Een hangend ooglid kan gecorrigeerd worden met een ooglidcorrectie. Bij jonge kinderen heeft een ooglidcorrectie niet alleen een cosmetisch, maar ook een functioneel doel. Indien de pupil gedeeltelijk of geheel bedekt wordt door het bovenooglid, zal dit oog niet of minder worden gebruikt. Er kan dan een lui oog (amblyopie) ontstaan.

Wijde pupil

Een wijde pupil kan helaas niet goed worden behandeld. Soms kunnen bepaalde oogdruppels de pupil tijdelijk weer nauw maken, zodat de lichtgevoeligheid vermindert. Ook een zonnebril of gekleurde contactlens kan hiertoe bijdragen.

Tot slot

Heeft u na het lezen van deze folder nog vragen? Stel die dan gerust aan uw oogarts of orthoptist. U kunt daarvoor van maandag t/m vrijdag tussen 08.00-16.30 uur bellen met de polikliniek Oogheelkunde. Ook voor het maken of verzetten van een afspraak bij de polikliniek Oogheelkunde, belt u voor alle locaties naar tel. (078) 654 12 33.

Kijk voor meer informatie op de website www.oogartsen.nl

Geef hier uw mening over deze folder: www.asz.nl/foldertest/

De afbeelding in deze folder is afkomstig van Shutterstock en via een licentieovereenkomst door ons verkregen. Het is derhalve aan derden niet toegestaan om deze afbeeldingen op welke wijze dan ook, te gebruiken of te kopiëren. Voor het eigen gebruik van deze afbeeldingen verwijzen wij naar www.shutterstock.com

Albert Schweitzer ziekenhuis
mei 2023
pavo 0743